AUS DER TÜBINGER UNIVERSITÄTSAUGENKLINIK.

ÜBER
DIREKTE VERLETZUNG DES OPTIKUS
DURCH QUERSCHUSS DER ORBITA.

INAUGURAL-DISSERTATION

ZUR ERLANGUNG DER DOKTORWÜRDE

IN DER

MEDICIN, CHIRURGIE UND GEBURTSHILFE

UNTER DEM PRÄSIDIUM

VON

Dr G. SCHLEICH

O. Ö. PROFESSOR DER AUGENHEILKUNDE UND VORSTAND DER OPHTHALMIATRISCHEN KLINIK IN TÜBINGEN

DER MEDICINISCHEN FAKULTÄT IN TÜBINGEN

VORGELEGT VON

JULIUS SCHMID

APPROB. ARZT AUS STUTTGART.

TÜBINGEN 1898

VERLAG VON FRANZ PIETZCKER.

Digitized by the Internet Archive
in 2026

https://archive.org/details/IA41552309_0184

AUS DER TÜBINGER UNIVERSITÄTSAUGENKLINIK.

ÜBER
DIREKTE VERLETZUNG DES OPTIKUS
DURCH QUERSCHUSS DER ORBITA.

INAUGURAL-DISSERTATION

ZUR ERLANGUNG DER DOKTORWÜRDE

IN DER

MEDICIN, CHIRURGIE UND GEBURTSHILFE

UNTER DEM PRÄSIDIUM

VON

Dr G. SCHLEICH

O. Ö. PROFESSOR DER AUGENHEILKUNDE UND VORSTAND DER OPHTHALMIATRISCHEN KLINIK IN TÜBINGEN

DER MEDICINISCHEN FAKULTÄT IN TÜBINGEN

VORGELEGT VON

JULIUS SCHMID

APPROB. ARZT AUS STUTTGART.

ACAD MED BAT BIBL.

TÜBINGEN 1898

VERLAG VON FRANZ PIETZCKER.

Druck von H. Laupp jr. in Tübingen.

Bei der gut geschützten Lage des Sehnerven gehören direkte Verletzungen mit Quertrennung desselben ohne anderweite Zerstörungen besonders auch ohne solche des Augapfels zu den nicht häufigen Vorkommnissen.

Abgesehen von Fällen ausgedehnter und schwerer Zertrümmerung des Schädels und des Gehirns ist der intracranielle und der im Canalis opticus verlaufende Teil des Sehnerven direkten Verletzungen nur ganz selten ausgesetzt. Ein merkwürdiges Beispiel einer solchen direkten Verletzung des Opticus im Canalis opticus mit Quertrennung wird von Doutrelepont (Deutsche Zeitschrift für Chirurgie XVIII, 3, p. 393) berichtet. Durch einen Revolverschuss in die linke Backe war bleibende Erblindung des linken Auges bei intaktem Bulbus eingetreten. Der Verletzte starb $4^1/_2$ Jahre nachher an Tuberkulose und es fand sich, dass das in der Falx cerebri sitzende Geschoss den Nervus opticus im Canalis opticus durchschossen hatte.

Verhältnismässig viel häufiger jedoch werden diese Teile mittelbar in Mitleidenschaft gezogen bei den durch die verschiedensten Ursachen bewirkten Frakturen an der Schädelbasis (von Hölder), was aus alsbald an die Verletzung sich anschliessender Erblindung und den erst später auftretenden ophthalmoskopisch wahrnehmbaren Veränderungen am intraocularen Sehnervenende zu erschliessen ist.

Direkte Verletzungen des orbitalen Teils des Optikus ohne gleichzeitige Verletzung des Bulbus und ohne andere Zerstörungen können zu Stande kommen durch Eindringen stumpfer oder scharfer, stechender und schneidender Gegenstände der verschiedensten Art und Beschaffenheit, soweit sie vermöge ihrer Richtung und nicht allzu grosser Ausdehnung von vorne durch die Gesichtsöffnung der Augenhöhle zwischen Bulbus und Augenhöhlenrand gegen den Sehnerven vordringen können, ohne den Bulbus selbst zu lädieren. Es ist dabei ohne weiteres klar, dass der dem Bulbus zunächst liegende Abschnitt

des Optikus zwischen Bulbus und Eintrittsstelle der Centralgefässe durch diese Verletzungen direkt nicht wird getroffen werden können und dass derselbe nur unter besonderen Umständen, unter Anwendung besonders beschaffener verletzender Instrumente, bei starker Rotation des Bulbus oder bei vorübergehender Dislokation desselben, direkt wird verletzt werden können. Eine Betrachtung der anatomischen Verhältnisse und besonders senkrechter und wagrechter Längsdurchschnitte *) durch die Orbita legen diese Verhältnisse klar, noch mehr aber nach dieser Richtung hin angestellte Versuche und die Technik der operativen Sehnervendurchschneidung. Auch die diesbezügliche nicht gerade sehr reiche Kasuistik bestätigt das Gesagte, während die von Leber (Gräfe-Sämisch, Handb. d. Augenheilkde Bd. V Cap. VIII S. 915) mitgeteilten Fälle von His und Pagenstecher und ähnliche, bei welchen zum Zustandekommen der Abreissung des Optikus am Bulbus eine vorübergehende Dislokation des Bulbus angenommen werden muss, nicht widersprechen. Demgegenüber können aber die verletzenden Gegenstände zu jedem Abschnitt des Optikus vordringen, nachdem sie gleichviel von welcher Richtung aus irgendwo am Kopfe eingedrungen sind und die knöcherne Wand der Orbita durchbrochen haben. Bekannt geworden sind die direkten Sehnervenverletzungen bei Schüssen in den Mund durch die grundlegenden Beobachtungen von Hölder's. Soweit wir aber auch dabei Komplikationen mit anderen schweren Verletzungen ausschliessen, wird es sich nur um den Eintritt von der Gesichtsfläche und von der Schläfenseite oder von der inneren Wand der Orbita her handeln können. Die letztere Möglichkeit des Vordringens von der inneren Orbitalwand her ist gegeben, wenn der Weg durch die anderseitige Orbitalöffnung oder von der Schläfe der entgegengesetzten Seite unter vollständiger oder unvollständiger querer oder schräger Durchsetzung einer oder beider Orbitae genommen wird. Es ist klar, dass auf diese Weise zu Stande kommende direkte Sehnervenverletzungen am ehesten und häufigsten nach durchbohrenden Schusswunden durch die Geschosse oder Teile von solchen bewirkt werden. Sind ja doch die räumlichen Beziehungen der Orbitalwandungen zu der Lage des Bulbus und des intraorbitalen Stücks des Optikus in derselben derartige, dass bei solchen queren Durchsetzungen der Orbitae durch Geschosse direkte Verletzungen des Optikus sehr naheliegen und dieselben bedingt und abhängig sind

*) vergl. hiezu die Abbildungen No. 145. 146. 148 und 159 in Merkel, Handbuch der topographischen Anatomie, Bd. I. Der Kopf.

von der Richtung des Schusses und dem Kaliber der Geschosse, wie dies Berlin (Gräfe-Sämisch, Handbuch der Augenheilkunde Bd. VI p. 589 u. ff.) näher besprochen hat.

In der Tübinger Universitätsaugenklinik und in der Privatpraxis von Herrn Professor Dr. Schleich sind fünf Fälle von Querschüssen der Orbita zum Teil unmittelbar oder kurz nach der Verletzung zur Beobachtung gekommen, in welchen der Befund und Verlauf zunächst auf eine direkte Verletzung des Optikus durch das Geschoss schliessen lassen. Diese Fälle sind mir von Herrn Professor Dr. Schleich zur Veröffentlichung gütigst überlassen worden. Zwei derselben habe ich selbst eingehender Untersuchung unterziehen können.

Fall 1.

K. G., 32 J. alt, Dr. med., hatte sich spät abends mit einem kleinkaliberigen Revolver in die linke Schläfe geschossen. Auf Befragen wurde angegeben, dass sofortige Aufhebung des Sehvermögens eingetreten sei. Die tags darauf in der Wohnung des Patienten vorgenommene Untersuchung ergab eine mässige Schwellung der ganzen linken Gesichtshälfte und starke Blutunterlaufung beider Augenlider und der Umgebung. Mässiger Exophthalmus. Ungefähr 4 cm vom äusseren Augenwinkel entfernt, ca. $1^1/_2$ cm über einer die Lidspalte fortsetzenden horizontalen Linie findet sich auf der Höhe der Schwellung ein 7 mm im Durchmesser grosser, runder, blutiger Schorf, die Eingangsöffnung des Schusskanals. Die Umgebung dieser Stelle ist von Blut nach einer mässigen Blutung gereinigt worden. Der linke Augapfel ist nach vorne unten und aussen vorgedrängt und lässt sich nicht in die normale Lage zurückdrängen. Neben dem Bulbus kann der Finger nicht in die Orbita eindringen. Die Bewegung des Bulbus ist nach aussen und innen ganz aufgehoben, nach oben und unten sehr beschränkt. Die Sensibilität der Haut, Conjunctiva und Cornea ist nicht gestört. Die Cornea ist klar, die vordere Kammer normal. Die Pupille ist mittelweit, weiter als rechts, sie reagiert nicht auf Lichteinfall weder ins linke Auge, noch ins rechte. Im Augenhintergrund sind erhebliche Veränderungen: Die Venen sind dick und geschlängelt, die Arterien stark verdünnt, z. T. in der Umgebung des Sehnerven kaum sichtbar. Keine auffällige Netzhauttrübung, auch nicht in der Gegend der Macula. Auf dem Sehnerven selbst, an dessen Rande und in der Nachbarschaft grössere und kleinere Blutungen, die z. T. erheblich

nach vorne in den Glaskörper hineinragen. Amaurose. — Rechts durchaus normale Verhältnisse. Mit —2 D S = $^5/_4$. Jäger No. 1. Farben und Gesichtsfeld normal.

Die weitere Beobachtung ergab eine langsame Abnahme der Protrusion des Bulbus und der Schwellung der Haut. Im Augengrund trat in den der Verletzung nächstfolgenden Tagen eine mässige Trübung der Netzhaut in der näheren und weiteren Umgebung des Optikus auf, die nach ca. 14 Tagen wieder verschwunden war. Sehr langsam kamen die Blutungen zur Resorption (der Verletzte stand längere Zeit in Beobachtung). Die letzte Untersuchung ca. $^1/_2$ Jahr nach der Untersuchung ergab: der linke Bulbus steht in mässiger Divergenzstellung. Leichter Grad von Exophthalmus. Die Beweglichkeit ist nach oben und unten sehr beschränkt, nach innen und aussen fast aufgehoben. Die Pupille ist weit und reagiert nicht auf Lichteinfall weder in das linke noch in das rechte Auge. Ophth. Befund: Papille weiss, mit scharfem Rand. Die Blutungen sind resorbiert. In den hinteren Partien des Glaskörpers wenig bewegliche Trübungen. In der Umgebung des Optikus ist keine Trübung der Netzhaut, aber es sind auffällige Unregelmässigkeiten in der Pigmentierung, helle und dunkle Stellen abwechselnd, zu erkennen. — Diagnose: Schussverletzung der linken Schläfe mit ausgedehnten Verletzungen des Orbitalinhalts, mit bedeutender Blutung ins Orbitalzellgewebe und direkter (?) Verletzung des Optikus und der Augenmuskeln. Blutungen aus den Netzhautgefässen. Nachfolgende Atrophie des Optikus. Die Kugel ist zurückgeblieben.

Fall 2.

R. M., 47 J. alt, Handelsmann, schoss sich am 1. XI. 96 mit einem Revolver in die rechte Schläfe; alsbald soll das rechte Auge erblindet gewesen sein. Die nach wenigen Stunden von dem Hausarzt angestellte Untersuchung ergab: Kleine Schusswunde in der rechten Schläfe. Rechts Amaurose, bedeutende Haut- und Lidschwellung mit Protrusion und anfänglicher fast völliger Aufhebung der Beweglichkeit des Bulbus. Die Pupille bewegt sich nicht auf Lichteinfall ins rechte Auge, dagegen prompt synergisch mit der linken. Die von Professor Schleich zehn Tage nach der Verletzung vorgenommene Untersuchung ergab: Rechtes Auge: Amaurose. Beweglichkeit des nur mässig vorgedrängten Bulbus nach allen Richtungen wenig, am meisten nach aussen beschränkt. Die Pupille reagiert nicht auf Lichteinfall ins rechte Auge, dagegen prompt

synergisch mit der linken. Hochgradige Trübung der Retina um die Papille herum und in weiterer Umgebung derselben. Kirschroter Fleck in der Fovea. Arterien sehr dünn, fadenförmig. Venen etwas dicker. Nirgends eine Blutung. — Diagnose: Schussverletzung der rechten Orbita mit direkter (?) Verletzung des Optikus und Aufhebung der Blutzufuhr durch die Centralarterie der Netzhaut. Das Geschoss ist zurückgeblieben. — Letzte Untersuchung ca. $^1/_4$ Jahr nach der Verletzung: Kreisförmige Narbe an der rechten Schläfe etwas eingezogen, ca. 6 mm im Durchmesser, 3 cm vom äusseren Augenwinkel nach hinten. Rechts Amaurose. Mässig beschränkte Abduktion; Beweglichkeit nach allen übrigen Richtungen nur ganz wenig beschränkt. Ophth. Befund: Atrophie des Sehnerven mit sehr dünnen Gefässen ohne anderweitige auffallende Veränderungen. — Links durchaus normale Verhältnisse. Bei erheblicher Hyperopie (7 D) mässige Amblyopie und normaler Spiegelbefund.

Fall 3.

R. L., 21 J. alt, Postpraktikant, hat sich vor vier Monaten (?) mit einem kleinkaliberigen Revolver in die rechte Schläfe geschossen. Das Geschoss trat an der linken Schläfe aus. Sofortige Erblindung beider Augen trat ein. Die Blutung aus den Schusswunden sei nur ganz unbedeutend gewesen und die Schwellung der Haut, sowie ein mässiges Vortreten des Augapfels sei bald zurückgegangen. Beschwerden irgend welcher Art waren nie vorhanden.

Beiderseits in der Schläfe ca. $3^1/_2$ cm nach hinten von dem äusseren Lidwinkel kleine blasse, runde Narbe der Haut. Stellung und Lage der Bulbi ohne Abnormität. Abduktion beiderseits mässig beschränkt. Pupillen mittelweit, reagieren nicht auf Lichteinfall. Beiderseits weisse Sehnerven mit scharfem Rand ohne andere auffällige Abweichungen. — Diagnose: Querdurchsetzung beider Schläfen durch einen Schuss. Direkte (?) Verletzung und Durchtrennung (?) beider Optici ohne andere ausgedehnte Zerstörungen. Die Mitteilung der ungünstigen Prognose veranlasste den Patienten, sich alsbald einer eingehenderen Untersuchung zu entziehen.

Fall 4.

A. B. aus R., 18 J. alt, wurde am 12. IX. 96 mit einem kleinkaliberigen Revolver von ihrem Liebhaber in die linke Schläfe geschossen. Ohne das Bewusstsein zu verlieren, habe sie auf dem linken Auge sofort nichts mehr gesehen, der Augapfel sei alsbald

stark aus der Augenhöhle hervorgetreten und die Lider und Umgebung seien angeschwollen und mit Blut unterlaufen. Unter Verband und Bettruhe sei der Augapfel allmählich etwas zurückgegangen, die Blutunterlaufungen verschwunden, dagegen sei das Sehvermögen nicht zurückgekehrt. Schmerzen oder Beschwerden seien nicht vorhanden gewesen. Aufnahme am 2. X. 96. Rechts: S = $^5/_6$—$^5/_5$; J. Nro. 1. Links: Amaurose. Rechts: Normale Verhältnisse. Links: Lidhaut grünlich verfärbt. Exophthalmus mässigen Grads. Conjunctivitis chronica leichten Grads. Bulbus nicht injiciert. Starke Beweglichkeitsstörung: Beim Blick geradeaus steht das linke Auge in mässig konvergenter Stellung. Bewegung nach aussen ist nur in einer Ausdehnung von 2—3 mm kaum bis zur Mittellinie möglich. Nach innen normale Exkursion der Bewegung. Bewegung nach oben zeigt starke Beschränkung, nach unten eine geringere, ohne deutliche Raddrehung. Ptosis in geringem Grad. Keine Anästhesie im Bereich des Trigeminus. Pupille maximal weit und völlig unbeweglich. An der linken Schläfe befindet sich nach Entfernung eines Zinkpflasters eine stark eingezogene, granulierende runde Stelle mit Eiterbelag vom äusseren Lidwinkel $3^1/_2$ cm, vom oberen Ohrmuschelansatz $5^1/_2$ cm entfernt, etwa $2^1/_2$ cm über der Verbindungslinie zwischen äusserem Lidwinkel und oberem Rand des Ohrmuschelansatzes. — Cornea und vordere Kammer normal; Linse klar, durchsichtig. Im Glaskörper, besonders in den hinteren Partien sind zahlreiche, bewegliche Trübungen; doch sind die Verhältnisse des Augengrunds wohl festzustellen. Der Sehnerv als solcher ist nicht zu erkennen. Ungefähr in der Gegend des Sehnerven, die aus dem Verlauf noch sichtbarer Retinalgefässe zu erschliessen ist, befindet sich eine grosse, dunkelrote Blutung, die deutlich und weit in den Glaskörper hineinragt. Nach unten schliesst sich an die Blutung eine grosse, grauweisse Masse an, welche ebenfalls deutlich in den Glaskörper hervortritt, eine nach oben zu konvexe, ziemlich scharfe Grenze zeigt, nach unten in zahlreiche, feine in den Glaskörper strahlenförmig hineinragende Fasern sich auflöst. An einzelnen Stellen dieser den Veränderungen bei Retinitis proliferans ähnlichen Bildungen, die als Fibringerinnselmassen anzusprechen sind, finden sich kleine Blutungen aufgelagert. In der Maculagegend befindet sich neben Blutungen eine hellgraue Trübung, daneben einige Pigmenthaufen im Niveau der Retina. Nach aussen und besonders nach oben aussen sind mehr in der Peripherie sehr zahlreiche kleine, gräuliche Glaskörpertrübungen in der Nähe der

Retina. Auch nach oben innen von der grösseren Blutung flottieren einige strangförmige Trübungen mit der Retina zusammenhängend. — Diagnose: Revolverschuss in die linke Orbita durch die Schläfe mit direkter Verletzung, wahrscheinlich Quertrennung des Optikus. Gefässverletzung in der Orbita mit starker retrobulbärer Blutung. Augenmuskel- und Nervenverletzung. Starke Blutung in den Glaskörper aus Retinal- und Chorioidealgefässen mit Bildung von Fibringerinnseln auf der Netzhaut.

Während die Protrusion des Bulbus langsam abnimmt, bleibt die Bewegungsstörung anfangs unverändert. Schon am 20. X. ist der Exophthalmus fast völlig verschwunden, die Ptosis ist langsam zurückgegangen, und bei der Entlassung am 7. XI. ist die Bewegung nach oben und unten ziemlich beschränkt, während die Konvergenzstellung noch zugenommen hat und die Mittelstellung beim Blick nach links nicht mehr erreicht wird. Die Pupille reagiert nicht konsensuell, maximal weit, starr, Eserin wirkt nur ganz kurze Zeit. Die grosse Hämorrhagie an der Stelle des Sehnerven ist fast resorbiert; von letzterem ist ein Teil zu sehen. Sowohl die grosse, hellgraue Fibrinmasse, als auch die übrigen auf der Retina in den hintersten Glaskörperpartien liegenden Trübungen und die kleinen Blutungen sind zum Teil verschwunden. Die Retinalgefässe sind geschlängelt, Arterien und Venen nicht sicher zu unterscheiden. Entlassung aus der Klinik am 7. XI. 96.

Wiedervorstellung am 30. XI. 96. Während äusserlich keine wesentlichen Veränderungen eingetreten sind, hat sich das ophthalmoskopische Bild gegenüber der letzten Untersuchung bei der Entlassung ziemlich geändert. Der Sehnerv ist jetzt sichtbar und sehr blass. Die Gefässe sind zum Teil stark geschlängelt. Die früher bedeutenderen hellgrauen, der Retina aufliegenden und in den Glaskörper hineinragenden Massen sind spärlicher geworden und hauptsächlich nur nach innen und innen oben vom Sehnerven vorhanden, dagegen findet sich in der Nähe der Papille nach aussen in der Maculagegend ein gegen die Papille konkaver hellgelber Bogen mit schwarzem Rand durch Pigmentanhäufung. Näher an der Papille liegt nach aussen und oben ein kürzerer, aber breiter hellgelber ebenfalls gegen den Optikus konkaver Bogen mit reichlich schwarzer Pigmentanhäufung am Rande. Auch sonst in der Umgebung der Papille grössere und kleinere Pigmenthaufen. Es liegt der Befund der Chorioidealruptur in Form zweier Risse vor. — Die Patientin wünscht Beseitigung der entstellenden starken Konvergenz und wird

in die Klinik zur Operation aufgenommen. Die am 5. XII. 96 vorgenommene Rücklagerung des Internus mit Vorlagerung des Externus nach Resektion eines 2—3 mm langen Stücks der Sehne desselben hat einen nicht ausreichenden Erfolg. Beim geradeaus gerichteten Blick des rechten Auges noch deutliche Konvergenz. Bewegung nach oben und unten nur mässig beschränkt. Beim Blick nach links wird die Mittelstellung nicht überschritten. Entlassen am 18. XII. 96.

Wiedervorstellung am 25. VII. 98. Das linke Auge steht nicht mehr so stark konvergent. Bewegung nach oben und unten mässig beschränkt. Der Augapfel kann kaum über Mittelstellung nach aussen rotiert werden. Pupille maximal weit (Durchm. 8 mm); auf Konvergenz verengt sich die Pupille auf 6 mm, auf Lichteinfall reagiert sie nicht, dagegen synergisch wenig, aber sicher. Kleine Macula corneae, sonst klare Medien. Ophthalmoskopischer Befund:

Links. Aufrechtes Bild.

Keine bewegliche Glaskörpertrübung. Im Augengrund sieht man die blasse scharf begrenzte, atrophische Papille mit dünnen und spärlichen Gefässen. Um die ganze Papille herum ausser nach unten liegt eine verschieden (bis anderthalb Papillen Durchmesser) breite Zone, in welcher sich starke Pigmentanhäufung mit weissen Stellen dazwischen findet. Gerade nach innen liegt der Rand dieser Zone sehr nahe am inneren Sehnervenrand, nach den übrigen Richtungen etwas weiter entfernt. Auf den nasalwärts vom Sehnerven gelegenen Pigmentmassen finden sich unregelmässige graulichweisse, etwas das Niveau des Augengrundes überragende Erhebungen, die vielfach mit einander in Verbindung stehen. Gerade

nach innen erhebt sich eine solche grössere Masse, die auf der Höhe Hyperopie 4 D gegenüber Emmetropie in der Nachbarschaft zeigt. Von ihr geht quer über die Papille etwas oberhalb dem horizontalen Durchmesser ein weisser Strang zu der temporalwärts liegenden Partie der pigmentierten Zone. Diese weissgraulichen Erhebungen und die eigentümliche strangförmige Bildung stellen die Reste der früher massenhaft vorhandenen, zum grossen Teil resorbierten Fibringerinnsel dar. Etwa in der Gegend der Macula lutea befindet sich ein schwarzer ca. 1 PD breiter und 3—4 PD langer gegen den Sehnerv konkaver flach bogenförmiger Herd derselben Beschaffenheit, wie die hufeisenförmige um den Sehnerven liegende Zone. Ausser diesen gröberen auffälligen Veränderungen finden sich noch zahlreiche helle Fleckchen in der Chorioidea. Die äussere Peripherie ist nach allen Seiten normal. Die Tension ist normal. Das linke Auge ist völlig amaurotisch. Die 6 mm im Durchmesser grosse Narbe an der linken Schläfe zeigt eine deutliche Einziehung. Röntgenuntersuchung lässt die Kugel in der Höhe der Narbe der Schläfe deutlich erkennen und ihre Lage in der Orbita bestimmen. — Schlussdiagnose: Schussverletzung der linken Orbita durch eine von der Schläfe her durch die äussere Wand eingedrungene und in der Orbita verbliebene Revolverkugel. Verletzung des Musc. rectus externus und der Blutgefässe mit retrobulbärer Blutung. Direkte Verletzung des Optikus (Quertrennung) mit ausgedehnter Zerreissung der Chorioidea und starker intraokularer Blutung.

Fall 5.

F. H., Schmied aus M., 16 J. alt, aufgenommen am 18. V. 97 in die chirurgische Klinik. Patient früher stets gesund, hat sich am 18. V. 97 früh 5 Uhr auf einem Stuhl sitzend von jeder Schläfe aus mit einem ca. 7 mm Revolver einen Schuss beigebracht. Er wurde nicht besinnungslos, bemerkte dagegen sofort, dass er auf beiden Augen nichts mehr sah und jede Lichtempfindung erloschen war. In der Folge stellte sich mehrmaliges blutiges Erbrechen wahrscheinlich verschluckten Blutes, sowie Schmerzen über der Nasenwurzel und beiden Augen ein.

Stat. praes. Kräftig gebauter Jüngling. Sensorium frei. In beiden Schläfen ca. zwei Querfinger breit hinter dem lateralen Rand der Orbita je eine von geröteten Rändern umgebene und von Blut verklebte Einschussöffnung, von deren Bereich eine flache, kaum schmerzhafte Schwellung gegen Stirn und Jochbein sich hin erstreckt.

An beiden Augen sind die Lider so stark geschwollen, dass rechts ein spontanes Oeffnen des Auges gar nicht, links nur in sehr geringem Grade möglich ist. Die Lider selbst, sowie der äussere Teil der rechten Conjunctiva sind hämorrhagisch suffundiert. Beide Corneae glänzend, von normaler Wölbung. Pupillen von abnormer Weite, absolut reaktionslos. Es besteht nicht die geringste Lichtempfindung. — Im übrigen weder an inneren Organen, noch im Bereich der Extremitäten in Bezug auf Motilität, Sensibilität, Reflexerregbarkeit etwas Abnormes nachweisbar. Stuhl und Urin werden spontan gelassen.

Stat. am 20. V, Patient klagt noch über dumpfe Schmerzen in den Augenhöhlen. Das Sehvermögen ist erloschen geblieben. Das Erbrechen hat aufgehört. Die Schwellung der Haut erstreckt sich weiter von beiden Schläfen über die Jochbögen bis zum Unterkiefer herab. Beiderseits Exophthalmus.

Untersuchung mit dem Augenspiegel ergiebt den in der Augenklinik nachher eingehender festgestellten Befund: Rechts bedeutende Blutungen, links den der Embolie der Centralarterie ganz ähnlichen Zustand.

Am 24. V. Ueberführung in die Augenklinik. Beiderseits besteht starke Protrusio bulbi. Beide Bulbi sind beinahe ganz unbeweglich. Im übrigen ist der Befund äusserlich, wie oben. Der ophthalmosk. Befund ergiebt rechts: Grosse Blutungen im Augengrund, von denen eine die Gegend des Sehnerven verdeckt, in den unteren Partien noch eine stärkere auf der Retina und in dem Glaskörper. Auch oben Glaskörperblutung. Die Retina, soweit sie frei von Blutung ist, zeigt starke Trübung. Links: Papille blass, Gefässe sehr dünn, besonders Arterien kaum zu sehen und zu erkennen. An der Macula ein kirschroter Fleck. Das Bild ist ähnlich dem der Embolie der Art. centralis. — Während des Aufenthalts in der Klinik bis zum 6. VI. 97 verändert sich der Befund in der Weise, dass die Protrusion langsam abnimmt; Beweglichkeit bleibt fast völlig aufgehoben. Rechts: Die Blutungen sind unverändert und dunkler gefärbt. Links hat die Retinaltrübung wesentlich abgenommen. Die Papille ist blass, die Gefässe sind dünn, der rote Fleck an der Macula ist noch sichtbar. In der Maculaumgebung scheinen Unregelmässigkeiten in der Pigmentierung aufzutreten. Amaurose rechts wie links. — Diagnose: Beiderseitige Schussverletzung der Orbita durch eine von der Schläfe her durch die äussere Wand eingedrungene und in der Orbita zurückgebliebene Revolverkugel. Gefässverletzung mit retrobulbärer Blutung und Läsion der

Muskeln oder ihrer Nerven. Direkte (?) Verletzung des linken Optikus mit Aufhebung der Blutzufuhr zur Netzhaut, rechts Quertrennung des Optikus mit starken intraokularen Blutungen durch ausgedehnte Zerreissung der Gefässe der Retina und Chorioidea.

Wiedervorstellung am 25. X. 97. Zu Hause hat er verschiedene Hausmittel gebraucht. Links werden Finger auf 2 m unsicher excentrisch nach unten in einem kleinen Bezirk gezählt, Farben nicht erkannt. Erst in der letzten Zeit glaubt Patient einen Schatten vor seinem linken Auge bemerkt zu haben, wenn er mit der Hand vorbeifährt. Er giebt an, dass dies langsam allmählich eingetreten sei, nachdem er längere Zeit vorher Blausehen bemerkt habe. Ueber die Zeit des Auftretens dieser Erscheinungen kann er ganz genaue Angaben nicht machen. Zuerst sei es nur ein schmaler Spalt unten gewesen, dieser habe sich nach unten bogenförmig erweitert; dann habe er seine Finger zählen und an bekannten Orten ohne Führung, wenn auch langsam, gehen können. Nach oben habe sich der Spalt nicht wesentlich erweitert, er habe die Form eines Augendeckels. Auf dem rechten Auge sei noch alles Nacht, wie unmittelbar nach der Schussverletzung. Objekt. Befund: Beiderseits Bewegungen des Bulbus nach allen Richtungen ungefähr in gleicher Ausdehnung möglich, aber überall sehr eingeschränkt. Ophthalm. Befund: Rechts bewegliche Glaskörpertrübungen. Die ganze Gegend des hinteren Pols des Augengrundes ist von einer weissen Masse, Fibringerinnselbildung eingenommen, die von der Umgebung der Macula bis nach innen über die Papille reicht. Die Lage der Papille ist nur aus dem Verlauf grösserer Retinalgefässe ausserhalb der weisslichen Masse zu erschliessen. Am Rande der weissen Partie, deren Niveau sich über das der Netzhaut erhebt, liegen teilweise noch schwarze Massen. Die Gefässe, die von der Peripherie der Retina herkommen, verschwinden teilweise unter der weissen Partie oder gehen, nachdem sie den Rand derselben überschritten haben, in die Tiefe. Nur ganz vereinzelte Gefässe ziehen auf der Erhebung weiter, so ein Gefäss, das dem ganzen oberen Rand parallel geht. Auf der Erhebung liegen in den Glaskörper hereinragende und mit ihr zusammenhängende kleine streifige Trübungen. Nach oben noch Reste von Blutungen auf der Retina, ebenso nach unten. Dort noch weisse Streifen, wie von Retinitis proliferans, die in die grosse weisse Partie übergehen. Links blasse Papille mit scharfen Grenzen. Gefässe dünn, sehr spärlich. In der Gegend des hinteren Pols in einem ungefähr dreieckigen Bezirk starke Pigmentveränderungen mit hellen

und dunklen Stellen. Ein Versuch mit Strychnininjektionen wird gemacht, aber nach sechs Tagen wieder ausgesetzt wegen heftiger Kopfschmerzen und Nasenblutens.

Wiedervorstellung am 25. VII. 98. Beiderseitige Conjunctivitis catarrhalis chronica. Cornea klar. Pupille rechts $6^1/_2$ mm breit, links 4—5 mm, beide reaktionslos auf Licht. Bewegung nach allen Richtungen vollständig frei, doch macht Patient keine Konvergenzbewegung weder mit dem rechten, noch mit dem linken Auge, auch nicht nach der vorgehaltenen eigenen Hand. Schon bei Tagesbeleuchtung erhält man aus der weiten rechten Pupille einen grünlichgrauen Schimmer. Tension beiderseits normal. — Auf der rechten Schläfenseite befindet sich eine runde 5 mm im Durchmesser messende dellenförmige Narbe von bläulicher Farbe (Pulvereinsprengung). Die Entfernung vom äusseren Lidwinkel beträgt 3 cm, vom oberen Ohrmuschelansatz 7 cm, die senkrechte Erhebung über die Verbindungslinie der beiden Punkte $2^1/_2$ cm. Auf der linken Schläfenseite eine ebenfalls kreisrunde, 4 cm betragende, dellenförmige Narbe. Entfernung vom äusseren Lidwinkel beträgt $2^1/_2$ cm, vom oberen Ohrmuschelansatz 6 cm, die senkrechte Erhebung über die Verbindungslinie $1^1/_2$ cm. — Objektiver Befund: Rechts Cornea, Linse und vordere Glaskörperpartien klar. Die Gegend des hinteren Pols wird in Ausdehnung von etwa 10 PD von einer grünlichweissen Masse eingenommen. Sie ist besonders in der Mitte stark prominent und löst sich nach den vorderen durchsichtigen Glaskörperpartien zu in feine Fädchen auf. Die stärkste Prominenz zeigt eine Refraktion von 11 D. Die Begrenzung ist eine unregelmässige, im allgemeinen horizontal rechteckige mit ausgezogenen vier Winkeln. Der Rand wird von einem schwarzen Pigmentsaum umzogen, der von unregelmässiger Breite ist und stellenweise helle gelbe oder weisse Punkte und Striche aufweist. An der inneren Seite sieht man an mehreren Stellen Retinalgefässe aus dem schwarzen Rande hervorziehen. Auch in der Peripherie sind streifige Trübungen auf der Oberfläche des Augengrunds und Auflagerungen auf der Retina und deren Umgebung nach Art einer Retinitis proliferans. Nur nach innen schliessen sich einige grosse Pigmentmassen in grösserer Ausdehnung dem grossen centralen Herd an. — Links: Die Medien sind klar. Die Papille ist weiss. Nasalwärts eine etwa $^1/_2$ P breite, schmale helle Zone. Unterhalb der Papille finden sich einige unregelmässige Pigmentanhäufungen. In der Gegend der Macula sind schwarze und hellere Partien, Pigment-

veränderungen, im grossen und ganzen in dreieckiger Form angeordnet. Die groben Venen sind von normaler Beschaffenheit, die gröberen Arterien etwas verdünnt. An den meisten dicken und dünnen Gefässen sieht man eigentümliche Reflexerscheinungen, die besonders an den makularen Gefässen deutlich sind und bei Verschiebungen des Spiegels oder Kopfes ihre Breite und Lage verändern, insofern sie sich gleichzeitig schmäler gestalten oder zeitweise verschwinden und auch entlang den Gefässen sich hin und her zu bewegen scheinen. Auch finden sie sich an einzelnen Stellen nicht unmittelbar an den Gefässen liegend, sondern durch einen Zwischenraum getrennt. — Patient giebt an: Nach dem Blausehen (s. o.) stellten sich andere subjektive Farbenerscheinungen ein, die bis jetzt anhalten. Das rechte Auge ist völlig amaurotisch. Links sieht Patient Finger in $1^1/_2$ m excentrisch in einem nach unten vom Fixationspunkt erhaltenen schmalen Streifen des Gesichtsfelds.

Gesichtsfeld des linken Auges.

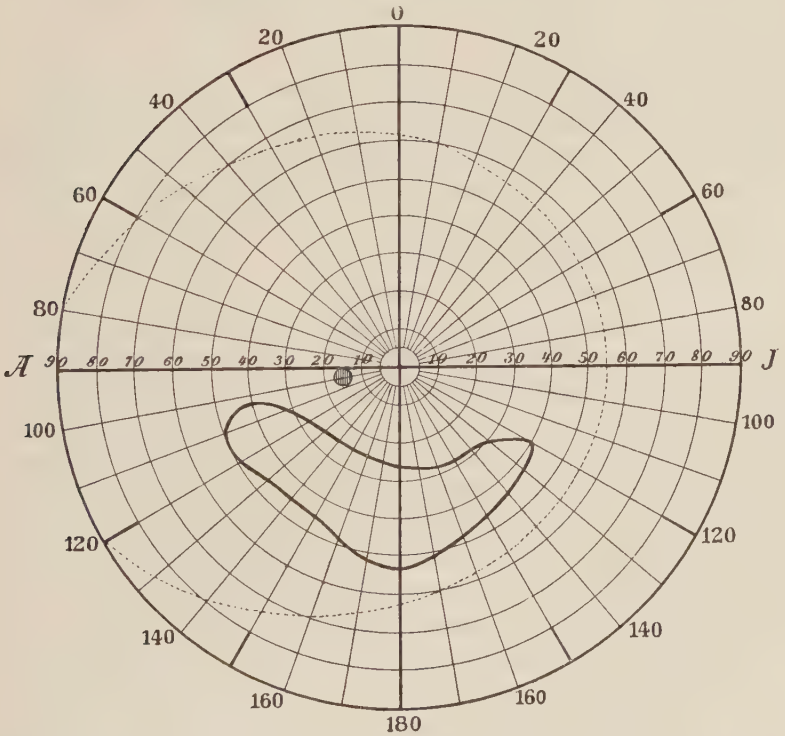

Farben werden in 100 qcm grossen Proben nicht sicher erkannt. — Röntgenuntersuchung lässt die beiden Kugeln sicher

erkennen. Die Eine (rechts) liegt im Oberkiefer oder in der unteren Wand der Orbita mitten zwischen Spitze und vorderem Rand derselben, die zweite (links) ungefähr an der Spitze des Orbitalkegels. Ausserdem scheint noch ungefähr in der Mittellinie des Kopfes im Siebbein ein abgesprengtes länglichschmales Stück eines Geschosses sich zu befinden. — Diagnose: Beiderseitige Schussverletzung der Orbita durch je eine von der Schläfe her durch die äussere Orbitalwand eingedrungene links in der Orbita und rechts in deren unterer Wand oder nächster Umgebung zurückgebliebene Revolverkugel. Rechts mit direkter Verletzung des Optikus und Abreissen desselben am Bulbus, links mit nicht vollständiger Quertrennung (?) in den weiter vom Bulbus entfernten Partien. Gefässzerreissungen in der Orbita, retrobulbärer Bluterguss ohne ausgedehnte Zerstörung der Muskeln und deren Nerven. Wiederherstellung eines geringen Restes von Sehvermögen nach länger (mindestens bis zur erstmaligen Entlassung aus der Klinik, also 20 Tage) anhaltender Amaurose.

Die Beschreibung dieser Fälle hat Veranlassung gegeben, in der mir zugänglichen Litteratur Umschau zu halten nach gleichen oder ähnlichen Fällen. An die Spitze zu stellen ist der bisher als typischer Repräsentant einer reinen direkten Sehnervenverletzung durch Querschuss der Orbita viel citierte, wohl bekannte Fall, den Heister in seinen „Medizinische, chirurgische und anatomische Wahrnehmungen. Rostock 1753“ in der vierundsiebzigsten Wahrnehmung S. 133 mitteilt. „Von einem Schuss, der in einen Schlaf am Kopf dicht über dem Joch-Beine und auf der anderen Seite an eben dem Orte des Schlafs wieder herausgegangen, von welchen der Verwundete ohne besondere Zufälle zwar geheilet und bey Leben geblieben, aber im Moment des Schusses blind geworden, und auch blind geblieben.“ Heister kommt kurzerhand zu dem Resultat, dass beide Sehnerven abgeschossen seien. Bergmann nennt in seiner „Lehre von den Kopfverletzungen“ S. 254 „dies gewiss ein sehr seltenes Vorkommnis“. Unser Fall 3 ist völlig identisch mit dem von Heister mitgeteilten.

Aus der neueren Litteratur ist zunächst hervorzuheben die Besprechung derartiger Verletzungen im „Sanitätsbericht über die deutschen Heere im Krieg gegen Frankreich 1870/71. Bd. III. Spezieller Teil. Abteilung III A. Verwundungen des Kopfes und Rumpfes, S. 157

bis 268 Verwundungen der Augen.“ Ueber die den für uns in Betracht kommenden direkten Verletzungen des Optikus durch Querschüsse der Orbita sehr nahestehenden Verletzungen an der innerhalb der Augenhöhle gelegenen Oberfläche des Augapfels ist daselbst gesagt, dass Näheres darüber kaum jemals ermittelt worden ist. Bei ausgedehnten Schädelverletzungen bleiben die Betroffenen meist tot auf dem Schlachtfeld liegen. Bei Gesichtsknochenverletzungen, die zur Heilung führen, bleibt der persönlichen Mutmassung über mittelbare oder unmittelbare Verletzung, Verwundung oder Quetschung ein grosser Spielraum. „Genau das Gleiche gilt von den Verwundungen des Sehnerven. Dass Gewehrgeschosse, welche den hinteren Teil der Augenhöhle durchsetzen, recht oft den Sehnerven verwunden und zerreissen, kann nicht bezweifelt werden, aber vergeblich sucht man unter den Kriegsverletzungen nach genau nachgewiesenen Fällen.“ Der daselbst angezogene Fall von dem Krimmkrieg aus dem englischen Bericht und der Fall aus dem deutsch-französischen Krieg, der unter XLII S. 229 genauer beschrieben ist, passen nicht hierher. Bei dem einen ist der Augapfel schwer verletzt, bei dem andern, in welchem zwei linsengrosse Kugelsplitter hinter dem Augapfel am Sehnerven gefunden wurden, sind diese Teile wahrscheinlich (oder sicher) am inneren Augenwinkel in die Augenhöhle eingedrungen. In mehrfachen Fällen ist zwar vermutet worden, heisst es weiter (l. c. S. 229), „dass Gewehrgeschosse, welche beide Schläfengegenden durchsetzten, den Sehnerven des einen oder andern Auges verletzt haben möchten, indess ist der Beweis für die Nervenverletzung nirgends erbracht und der Möglichkeiten einer Affektion des Sehnerven nach durchbohrenden Schusswunden der Augenhöhle auch ohne unmittelbare Verletzung derselben bieten sich soviele, dass der einfache ophthalmoskopische Befund einer atrophischen oder entzündlich veränderten Papille als Beweis nicht erachtet werden kann“. Gewiss wird das als zutreffend bezeichnet werden müssen, doch wird ein Verzicht auf Diagnose direkter Sehnervenverletzungen ohne nachfolgenden anatomischen Befund bei Querschüssen in die Schläfe damit nicht wohl unter allen Umständen ausgesprochen sein sollen.

So auffallend es ist, dass in der reichen Kasuistik der Verwundungen des Auges im Kriege 1870/71 ein unsern Beobachtungen entsprechender Fall nicht vorkommt, so sehr verständlich ist diese Thatsache unter voller Berücksichtigung der in der Vorbemerkung

zu den Verwundungen der Augen hervorgehobenen Eigenartigkeit der verwundenden Gewalten und ihrer Wirkungen und der besonderen Umstände, unter welchen diese Kriegsverletzungen statthaben. Auch in den „Schussverletzungen des Auges von H. Cohn 1872“ aus dem deutsch-französischen Kriege finden sich hierhergehörige Fälle direkter Sehnervenverletzungen nicht verzeichnet. Besonders merkwürdig ist es deshalb, dass der auch in dem am Anhang des III. Bandes des Sanitätsberichtes von 1870/71 gegebenen reichen Litteraturverzeichnis über Kriegsverletzungen des Sehorgans aufgeführte Bericht v. Oettingen's aus dem russisch-türkischen Krieg (1877/78) „die indirekten Läsionen des Auges bei Schussverletzungen der Orbitalgegend. 1879“ nicht wenige Fälle von direkten Sehnervenverletzungen durch Schussverletzungen mitteilt. Ebenso geht Thomson (Report of observations ... after the battle of Waterloo 1816, deutsch von Bueck 1820) bei den Gesichtswunden auf Fälle von Querschüssen der Orbita durch die Schläfe näher ein und berichtet, wenn auch nur kurz von 8—10 derartigen Fällen (S. 66). Es ist daraus zu entnehmen, dass derartige Kriegsverletzungen anderweitig nicht so selten, wie im deutsch-französischen Krieg zur Beobachtung kamen. Ob dies mit der Wirkung der dort zur Verwendung kommenden Schusswaffen im Zusammenhang stehen könnte, wäre noch zu untersuchen.

Auch Bergmann (l. c. S. 254, 353 und 393) behandelt die Verletzungen des Optikus. Neben Schüssen in den Mund, bei welchen der Optikus durch das Projektil abgerissen werden kann (von Hölder), sind die ebenfalls in selbstmörderischer Absicht beigebrachten Schüsse, welche die Schädelbasis in querer Richtung von einer Temporalgegend zur andern treffen, häufiger. Neben dem schon genannten Fall Heisters sind zwar eigene Beobachtungen nicht speziell mitgeteilt.

Zander und Geissler (Verletzungen des Auges 1864) besprechen (S. 459 u. folgd.) in Kürze ebenfalls die Wirkung der die Orbita transversal durchsetzenden Schüsse und erwähnen einen selbstbeobachteten Fall.

Im Anschluss an die aus der Tübinger Klinik mitgeteilten Beobachtungen möge in fortlaufender Reihe im Folgenden eine kurze Zusammenstellung einer grösseren Anzahl von Fällen von Querschüssen der Orbita, wie sie eingehender in der mir zugänglichen Litteratur berichtet sind, Platz finden, bei welchen die Diagnose einer direkten Sehnervenverletzung gestellt wurde, oder aus den Beob-

achtungen selbst zu entnehmen oder doch wenigstens nicht von vornherein zurückzuweisen ist.

Wir bezeichnen als direkte oder unmittelbare Sehnervenverletzungen solche, bei welchen der verletzende Gegenstand (Projektil) oder Teile desselben auf den Sehnerven selbst eingewirkt haben.

Fall 6.

N. N. Revolverschuss in die rechte Schläfe. Befund (sofort nach der Verletzung): Exophthalmus beiderseits besonders Rechts, Pupillen mittelweit; die linke reagiert auf Lichteinfall, die rechte nicht. R. Amaurose. L. Bedeutende Herabsetzung des Sehvermögens. L. Keine Beweglichkeitsbeschränkung. Ophthalm. Befund: R. Starke Blutextravasate in der Umgebung des Optikus, in der Netzhaut und hauptsächlich im Glaskörper. Venen normal, Arterien dünner, Papille blass. L. Retinalhämorrhagie in der Umgebung des Optikus. Dieser selbst wenig verändert. — R. Bedeutende Schwellung der Papille mit Trübung der benachbarten Retina. L. auch beginnende Neuroretinitis. — Nach ca. 3 Monaten: R. leichter Exophthalmus und mässige Divergenz. Amaurose. Pupille etwas enger als links, verengt sich nicht auf Licht, aber bei Akkommodation und Konvergenz. In den unteren Teilen des Augengrunds in den Glaskörper hineinragende Blutgerinnsel. Papille nicht scharf begrenzt, Arterien und Venen schmal. Maculagegend weisslich verfärbt. Links $S = {}^1/_{10}$. Gesichtsfeld normal. Pupillarreaktion vorhanden. Medien klar. Papille normal; an ihrem Rand mehrere schwarze Flecken; nach innen von der Papille und in der Maculagegend kleine gelbliche und graue Pünktchen. — Diagnose: Rechts Querschuss der Orbita mit Chorioidealruptur und direkter Läsion des Optikus, wahrscheinlich Durchschiessung. Links Quetschung desselben. Projektil liegt in der linken Orbita an der Fissura orbitalis inf. (v. Oettingen, l. c. S. 14.)

Fall 7.

Lenikoff. Schuss in die rechte Schläfe mit vernarbter Eingangsöffnung. Kugel zurückgeblieben. Rechtes Auge zeigt ausser geringer Pupillenerweiterung äusserlich normales Aussehen. Amaurose. Papille blass, die Netzhautarterien sind schmal. Links $S = {}^6/_9$. Diagnose: Läsion des rechten Optikus, wahrscheinlich Quertrennung (?). (Oettingen, l. c. S. 21.)

Fall 8.

Henry Zimmermann, Soldat. Querschuss durch beide Orbitae. Totale Amaurose. — Diagnose: Quertrennung beider Optici (?). (Medical and surgical History of the war of the rebellion. Part. I vol. II S. 327.)

Fall 9.

William Ferdon. Spitzkugel-Querschuss durch beide Orbitae. Amaurose. — Diagnose: Zerreissung beider Sehnerven (?). (Ebenda S. 327.)

Fall 10.

19jähriger Selbstmörder hat sich mit einem Revolver zwei Querfinger weit vom äusseren Orbitalrand in die rechte Schläfe geschossen. Drei Wochen nach der Verletzung war das rechte Auge vollständig normal, das linke amaurotisch, leicht abduciert. Die erweiterte Pupille reagiert nur konsensuell. In der äusseren Glaskörperhälfte balkenförmige und diffuse Trübungen. Papille stahlgrau, gefässlos. Um sie herum ein gelblichweisser Hof mit hellen und dunklen Punkten. Im übrigen Augengrund vielfach rundliche und streifige Blutflecken. — Diagnose: Zerreissung des Optikus mit Blutung in das Auge und Chorioidealruptur. (Karafiáth. ref. im Centralblatt für Augenheilkunde 1884 S. 423.)

Fall 11.

Schuss mit einem 7 mm Revolver in die rechte Schläfe, keine Bewusstlosigkeit, Blutung aus Nase und Mund. Befund: Rechtes Auge hervorgetrieben, unbeweglich, hart und amaurotisch. Die Pupille ist ad maximum erweitert, völlig unbeweglich. Ophthalm. Befund: Zahlreiche Blutungen im Glaskörper und der teilweise grauweisslichen Netzhaut; auch im Centrum der geschwollenen und verwaschenen Papille eine Blutung. Arterien eng, Venen stark gefüllt, an einzelnen Stellen von grossen, streifigen Blutflecken überdeckt. — Allmähliche Abnahme des Exophthalmus, Beweglichkeit nach oben und unten wieder möglich. Die Blutungen sind zum Teil ohne Spuren resorbiert. — $2^1/_2$ Monate nach der Verletzung: Die Tension des rechten Auges gleich der des linken. Pupille ad maximum erweitert und vollständig reaktionslos. Ophthalm. Befund: Die brechenden Medien sind klar. Der Augengrund ist mit grossen und kleinen unregelmässig begrenzten, weisslichen und grauen Flecken

besetzt, welche noch da und dort von dunklen Pigmentschollen umgeben sind. An Stelle der Macula ein viereckiger heller Fleck. Die Papille ist trichterförmig exkaviert, grünlichweiss, scharf umgrenzt. Die Arterien sind dünn, die Venen weit und leicht geschlängelt. Amaurose. Keine abnormen Lichtempfindungen. Adduktion und Abduktion aufgehoben. — Diagnose: Quertrennung des Optikus. Chorioidealruptur. Rectus externus und internus zerrissen. (Köhler, A., Zur Kasuistik der Verletzungen des Sehnerven innerhalb der Orbita. Berlin. klin. Wochenschrift 1888 S. 482.)

Fall 12.

Fall aus dem Zulukrieg. Querschuss in die Schläfe mit folgender Amaurose und kolossale Vortreibung der Augäpfel. — Diagnose: Durchtrennung beider Optici (?). (The Lancet, 1879 II. S. 259.)

Fall 13.

L. B., 35jähriger Büchsenmacher. Schuss in die linke Schläfe mit 7 mm Revolverkugel. Befund: Umgebung beider Augen sugilliert. In der linken Schläfe 4 cm hinter dem äusseren Orbitalrand Eintrittsstelle des Geschosses. Dasselbe liegt unter der Haut auf dem rechten Jochbein und wird später excidiert. Es liegt also ein die beiden Orbitae durchsetzender Schusskanal vor. Bulbi vollständig unbeweglich. R. S = 0. Cornea klar. Blutung in die vordere Kammer. Bulbus sehr druckempfindlich. Ophthalmoskopische Untersuchung unmöglich. L. S = 0. Pupille mässig weit, absolut starr. Medien durchsichtig, abgesehen von einigen Blutextravasaten im Glaskörper. Retina stark ödematös mit zahlreichen, grossen Hämorrhagien. Papille blass, Arterien eng, Venen erweitert. — Befund nach acht Monaten: Beiderseits Amaurose. Bewegung beiderseits ein wenig eingeschränkt. R. Phthisis bulbi. L. Medien klar, Pupille mittelweit, starr. Papille atrophisch. An diese schliessen sich Pigmentmassen an bis zur Macula. In der Retina, die nicht mehr getrübt ist, ein Defekt. Ausgedehnte Chorioidealatrophie. Diagnose: Revolverschuss in die linke Schläfe. Quertrennung des linken Optikus mit Ruptur der Chorioidea und Retina. Direkte Verletzung des rechten Bulbus. (Gehl, Ein Fall von Verletzung des Sehnerven. Diss. Kiel 1888.)

Fall 14.

Revolverschuss in die rechte Schläfe. Befund nach einem halben

Tag: Ungefähr 1 cm über dem rechten Jochbogen und 5 cm vom äusseren Orbitalrand entfernt befindet sich eine schwach blutende, 7 mm im Durchmesser grosse Wunde. Starke Lidschwellung, besonders rechts. R. Amaurose. Pupille weiter, als die linke, starr. Der rechte Bulbus ist nach oben und unten, nicht nach innen und aussen beweglich. Tension geringer als links. L. Normale Verhältnisse. R. Zahlreiche weissliche Trübungen in der Netzhaut; in der Gegend der Papille und der Macula kleine Blutungen. Arterien eng, Venen weit, geschlängelt. Nach einer Woche zeigt sich beginnende Optikusatrophie; die Gefässe sind normal. — Befund bei der Entlassung, drei Wochen nach der Verletzung: Tension wie links. Pupille über mittelweit, starr auf Lichteinfall und Konvergenz; sie reagiert auch nicht synergisch. Die Bewegungen des Bulbus nach allen Seiten möglich. Medien klar. Ophthalm. Befund: Deutliche Atrophie des Optikus. Gefässe eng. Macula und Peripherie normal. — Diagnose: Revolverschuss in die rechte Schläfe. Quertrennung des Optikus (?). (Bauer, Zur Casuistik der Verletzungen des Sehnerven. Inaug.-Diss. Berlin 1888.)

Fall 15 u. 16.

1) Zerreissung des rechten Optikus durch Revolverschuss nach Eintritt des Geschosses durch die linke Orbita. Also Durchsetzung der innern Wand der rechten Orbita. Erblindung und Sehnervenatrophie. (Jodko.)

2) Zerreissung des linken Optikus durch Gewehrschuss nach Eintritt des Geschosses durch die rechte Orbita. Also Durchsetzung der innern Wand der linken Orbita. Erblindung. (Gräfe-Sämisch Handbuch Bd. V Kap. VIII. Leber, Krankheiten der Netzhaut und des Sehnerven S. 916 u. ff.)

Fall 17.

Revolverschuss in die rechte Schläfengegend mit mehrere Tage dauernder Bewusstlosigkeit. Befund nach $1^1/_2$ Monaten: Rechtes Auge blind, Bewegung nahezu aufgehoben, ausser nach innen. Ophthalm. Befund: Starke Blutung in den Glaskörper. Netzhautablösung. — Diagnose: Abreissung des Sehnerven. (Hirschberg, Das Auge und der Revolver. Berl. klin. Wochenschr. 1891 S. 933.)

Fall 18.

Schuss mit Revolver (7 mm Kaliber) in die rechte Schläfe. So-

fort Amaurose. Befund nach sieben Wochen: In der rechten Schläfengrube $2^1/_2$ cm hinter dem knöchernen Orbitalrand ein wenig höher als der Lidwinkel eine Narbe. Linkes Auge normal. Rechts Amaurose. Die Bewegung nach aussen und oben fast aufgehoben, ebenso die direkte Pupillenreaktion. Hornhaut und Linse klar. Ophthalm. Befund: Im Glaskörper dunkle Streifen und Klumpen. Die Papille blass; von ihr aus strahlen nach innen einzelne wie bindegewebeartige Streifen in die Netzhaut hinein. Der Augengrund von der Papille temporalwärts wird von einem grünlich-bläulich-weisslichen Felde eingenommen, in welchem noch stärker getrübte, weisse Stellen, Blutungen, auch ein kleiner Aderhautriss liegen. Von diesem Feld aus ragt eine bläuliche, bewegliche Wolke weit in den Glaskörper hinein, welche nach unten in bläulichen Streifen vor der Netzhaut in der äussersten Peripherie endigt. Zwischen diesen sieht man Blutungen in der Netzhaut. — Diagnose: Abreissung des Optikus mit ausgedehnter Blutung und Chorioidealruptur. (Hirschberg, l. c. Fall IV.)

Fall 19.

Schuss mit Revolver von 7 mm Kaliber in die rechte Schläfe. Sofortige Erblindung. Befund zwei Jahre nach der Verletzung: Vollständige Erblindung beiderseits. Beweglichkeit besonders nach unten gehemmt. Pupillen 7 mm im Durchmesser, starr. Ophthalm. Befund: R. Um die ganz atrophische Papille eine grosse, blattförmige, bläulichweisse Figur in der Retina mit unregelmässigen, neugebildeten Gefässen. Um diese herum wieder eine rosafarbene Zone mit wenigen Pigmentherden. L. Papille verdeckt durch eine mächtige, weisse mit Gefässchen versehene Bindegewebsbildung, die nach unten zwei breite Fortsätze in die Retina entsendet. Die Gegend um die Papille ist graurötlich verfärbt und mit Pigmentschollen besetzt. — Diagnose: Querschuss durch beide Orbitae. Kugel im linken Jochbein zurückgeblieben. Quertrennung beider Optici mit ausgedehnten Zerreissungen und Blutungen um die Sehnerven in der Chorioidea. (Hirschberg, l. c. Fall V.)

Fall 20.

Schuss mit Revolver in die rechte Schläfe. Befund nach einem Jahr: An der Schläfengegend 4 cm vom Auge entfernt und in dessen Höhe eine Narbe. Beweglichkeit des Bulbus nach aussen und oben beschränkt. Pupille weit, starr. Ophthalm. Befund: Medien klar.

Optikus bläulichweiss, atrophisch. Arterien eng, Venen teilweise erweitert. Von der Papille nach unten die ganze Mitte des Augengrunds entfärbt und hell, Sklerose der Aderhautgefässe und Pigmentflecken verschiedener Grösse. Oberhalb des Centrums eine sichelförmige, nach unten konkave, bläulichweisse Narbe. Amaurose. — L. Schuss in die Stirn. Verletzung des Bulbus mit Ausgang in Phthisis bulbi. — Diagnose: R. Quertrennung des rechten Optikus mit Zerreissung der Chorioidea. (Scheidemann, Augenverletzungen durch Schläfenschüsse. Centralbl. für Augenheilkunde 1893 S. 353.)

Fall 21.

Revolverschuss in die rechte Schläfe $1^1/_2$ cm hinter dem rechten Orbitalrand. Befund nach drei Monaten: Linkes Auge normal. Rechts: Amaurose, schlaffe Ptosis, Beweglichkeit des Bulbus nach allen Seiten fast ganz aufgehoben. Bulbus weich, Pupille weit, starr. Ophthalm. Befund; Im Glaskörper viel Blut. An Stelle der Papille eine bucklig vorspringende, bläuliche grosse Bindegewebsmasse, in deren Umgebung blauschwarze Pigmentmassen als Reste von Blutungen liegen. Die Gefässe kommen aus der Narbenmasse heraus und sind eng. — Diagnose: Querschuss der rechten Orbita. Verletzung des Optikus mit Zerreissung am intraokularen Sehnervenende und Blutungen. (Scheidemann, l. c. Fall II.)

Fall 22.

Schuss mit 7 mm Revolver in die linke Schläfe ca. 4 cm hinter dem äusseren Lidrand. Kugel zurückgeblieben. Links Amaurose. Parese des Abducens und Oculomotorius. Pupille grösser als rechts, starr. Ophthalm. Befund: Um die durch neugebildete Gefässe etwas gerötete Papille befindet sich ein Bindegewebsring, an dessen pigmentiertem Rand die Gefässe hervortreten. Im Centrum des Augengrunds eine trichterförmige in den Glaskörper hineinragende Bindegewebsmasse von bläulicher Farbe mit Pigment am Rande. — Diagnose: Querschuss der linken Orbita mit Zerreissung des Optikus und Chorioidealruptur. Läsion des Abducens und Oculomotorius. (Scheidemann, l. c. Fall III.)

Fall 23.

Revolverschuss in die rechte Schläfe 3 cm hinter dem äusseren Lidwinkel dicht oberhalb des Jochbogens. Sofortige beiderseitige

Erblindung und Vortreibung beider Augen. Befund nach $1^1/_2$ Jahren: Beiderseits gute Beweglichkeit. Pupille beiderseits weit und starr. Totale Amaurose. Ophthalm. Befund: R. Die oberen zwei Drittel des Augengrunds sind von bindegewebigen in den Glaskörper vorragenden Narbenmassen bedeckt, hinter welchen stellenweise schwarzgraue Pigmentierungen zu sehen sind. Der untere Teil des Glaskörpers ist mit Blut erfüllt. L. Papille weissgelb. Glaskörper klar. Am hinteren Pol zarte, verzweigte Bindegewebszüge und starke Pigmentierungen von hier aus nach oben seitlich. — Diagnose: Querschuss in die Schläfe. Rechts: Abreissung des Optikus am Bulbusende. Blutung in den Bulbus. Links: Durchtrennung des Optikus mit Blutungen in den Bulbus und Chorioidealruptur. (Scheidemann, l. c. Fall IV.)

Fall 24.

Revolverschuss in die rechte Schläfe. Nach zweistündiger Bewusstlosigkeit bemerkte der Verletzte Erblindung des rechten Auges. Befund nach $2^1/_2$ Jahren: R. Amaurose. Ophthalm. Befund: Der ganze Augengrund ist weissglänzend. An Stelle der Papille sieht man eine grosse streifige Fläche mit einzelnen zerrissenen Gefässen. — Diagnose: Abreissen des Optikus am Augapfelende. (Nürnberger, Drei Fälle von Schussverletzungen des Sehnerven. Diss. Kiel 1894 S. 11.)

Fall 25.

Revolverschuss in die linke Schläfe. Länger dauernde Bewusstlosigkeit. Das linke Auge war blind, das rechte unverletzt. Beide oberen Augenlider waren gelähmt. Befund nach längerer Zeit (?): Beiderseitige Parese der Augenlidheber. Die Beweglichkeit des Bulbus nach oben ist links fast aufgehoben, rechts eingeschränkt, nach den übrigen Richtungen beiderseits frei. Rechte Pupille reagiert gut. Rechts S mit $-0{,}75 = 1$. Linke Pupille weit, reagiert nicht auf Licht, dagegen synergisch. L. Absolute Amaurose. Ophthalm. Befund: L. Die Papille ist zu zwei Drittel nasalwärts von weissen Falten bedeckt, welche von der Mitte der Papille aus radiär divergieren. Auf den Falten sind vereinzelte Retinalgefässe sichtbar. Die grösseren Aeste der Art. centralis scheinen verdeckt zu sein. Temporalwärts von der Papille zwischen ihr und der Macula ein kleiner Einriss in die Chorioidea. — Diagnose: Zerreissung des Optikus mit Chorioidealruptur und Ablösung der Netzhaut. (Nürnberger, l. c. S. 13.)

Fall 26.

Revolverschuss in die rechte Schläfe. Befund vier Monate nach der Verletzung: Etwa in der Mitte der rechten Schläfe eine von Pulver geschwärzte Narbe. Exophthalmus rechts. Beweglichkeit des rechten Bulbus eingeschränkt. Die Pupille ist sehr weit und reagiert nicht auf Lichteinfall. Ophthalm. Befund: R. in der Maculagegend vielfache Einrisse der Chorioidea; unregelmässige weisse Flecken, vielfach mit Pigment und Blutungsresten bedeckt, sind weit über den Augengrund ausgedehnt. Gefässe normal. — Absolute Amaurose. — Diagnose: Zerreissung des Optikus mit Chorioidealruptur. (Nürnberger, l. c. S. 15.)

Fall 27 u. 28.

Revolverschuss in die rechte Schläfe. Kurze Bewusstlosigkeit. Eintrittsöffnung an der rechten Schläfe 4 cm hinter dem äusseren knöchernen Orbitalrand. Daselbst eine runde Narbe. Sodann Narbe unter dem linken unteren Augenlid. Daselbst wurde die unter dem linken Bulbus sitzende Kugel entfernt. Rechts Amaurose. Aeusserlich normal. Pupille weit, reaktionslos. Bewegung wenig nach innen beschränkt. Im Glaskörper Blut und Bindegewebsstreifen; von der Papille ist nichts zu sehen. — Links Beweglichkeitsbeschränkung nach oben. Aeusserlich normal. Optikus normal, unter demselben Chorioidealruptur. Starke Herabsetzung des Sehvermögens. — Nach einem Jahr: R. Beweglichkeitsbeschränkung noch immer dieselbe. Pupille mittelweit, starr. Im Augengrund: Glaskörpermembran, welche die Papille verdeckt. Chorioidealruptur. L. S = $^1/_{10}$. Optikus etwas blass. Chorioidealruptur. — Die von Pincus gestellte Diagnose: „Ruptur der Chorioidea durch Kompression der Bulbi. Optikusverletzung wahrscheinlich“ dürfte dahin zu ergänzen sein, dass rechts eine Abreissung des Optikus am Bulbus, links direkte Verletzung und Zerrung des Optikus mit Chorioidealruptur vorliegt. (Pincus, Zwei Fälle von Chorioidealruptur. Berl. klin. Wochenschr. 1890 No. 10.)

Fall 29.

Querschuss beider Orbitae mit symmetrischer Lage der Ein- und Austrittsstelle des Projektils an der Schläfe. Sofortige Erblindung. Augen unbeweglich. — Diagnose: Quertrennung (?) beider Sehnerven. (Heister, l. c. S. 133.)

In der vorstehenden Zusammenstellung sind im Anschluss an die Beobachtungen der Tübinger Klinik nur Fälle von Querschüssen der Orbita aufgenommen worden, bei welchen das Projektil nicht durch die Gesichtsöffnung der Orbita, sondern ausschliesslich durch die äussere oder innere Wand in die Orbita eingetreten und dort entweder sitzen geblieben ist oder die Orbita quer durchsetzt hat, um nach aussen oder in die andere Orbita zu gelangen. Fälle mit anderweiten schweren Komplikationen von Gehirn- oder ausgedehnten Gesichtsschädel-Verletzungen und Zerreissungen des Bulbus sind dabei ausgeschlossen worden. In der Natur der so näher begrenzten Verletzungen liegt es, dass sie an und für sich nicht lebensgefährlich sind, — in keinem der Fälle ist der Tod erfolgt, — aber mit Ausnahme nur zweier Augen ist bei allen das Sehvermögen unmittelbar völlig und dauernd verloren gegangen und zwar nicht durch Zerstörung oder Zerreissung des Augapfels, sondern durch Läsion des Sehnerven. Inwieweit in den angeführten Fällen die Annahme einer direkten Verletzung des Optikus durch das Projektil begründet ist, soll weiter unten besprochen werden.

Während die meisten der Verletzungen durch Revolver beigebracht sind, betrifft nur ein sehr kleiner Teil Kriegsverletzungen durch Gewehre. Unter den ersteren sind fast alle Selbstmordversuche mit nur wenigen Ausnahmen. Wie naheliegend wird bei diesen der Einschuss in die rechte Schläfe bevorzugt.

In einer kleineren Zahl der Fälle finden sich Verletzungen der beiden Orbitae durch je ein Projektil oder aber auch nur durch ein einziges die beiden Orbitae querdurchsetzendes Projektil, welch' letzteres an einer der Eintrittsöffnung mehr oder weniger entsprechenden Stelle der andern Schläfe ausgetreten oder irgendwo in der zweiten Orbita liegen geblieben ist.

Die unmittelbaren Folgen der Verletzung sind Exophthalmus durch retrobulbäre Blutung, Beweglichkeitsstörung der Bulbi und die der Läsion des Optikus entsprechende Sehstörung mit den im Augengrunde sich darbietenden Veränderungen. Je nach Lage der Eintrittsöffnung des Schusskanals und der Richtung des letzteren werden die Projektile ihre direkten Verletzungen und Zerstörungen mehr in der Spitze des Orbitalkegels oder in den dem Bulbus nahegelegenen Weichteilen angerichtet haben.

Trotz der räumlich geringen Ausdehnung der Orbita und des daselbst auf einen engen Raum zusammengedrängten sehr differenten Inhalts derselben wird es grossen Schwierigkeiten begegnen, aus dem

nach der Verletzung vorliegenden Befund genaue Bestimmung der Richtung des Schusskanals und damit auch der direkt durch das Projektil verletzten Teile und der Stelle der etwaigen Sehnervenverletzung vorzunehmen.

Die Lage der Einschussöffnung und die räumliche Beziehung derselben zu andern Punkten, etwa zum äusseren Orbitalrand und zum Jochbein wird in dieser Beziehung nur mit Vorsicht zu verwerten sein, da dieselbe allein über die Richtung des Schusskanals noch keinen Aufschluss gibt. Nur in den Fällen, in welchen die Kugel beide Orbitae quer durchsetzt hat und an der Schläfe der andern Seite wieder ausgetreten ist, wird die Verbindungslinie der Ein- und Austrittsstelle der Richtung des Schusskanals entsprechen können.

Was von den oben angeführten unmittelbaren Folgen der Verletzung zunächst den durch retrobulbäre Blutung bedingten Exophthalmus betrifft, so wird der Grad desselben durch die Masse des ergossenen Blutes bedingt sein. „Anatomische Befunde über die Lage, die Grösse und die Ausbreitungsweise der orbitalen Blutungen besitzen wir leider nur sehr wenige“ (Berlin, l. c. S. 588). Wenn auch ganz im allgemeinen grössere Blutungen eher bei Verletzungen der grösseren Stämmchen der Gefässe, deren Kaliber mit der Entfernung von der Spitze des Orbitalkegels abnimmt, zu Stande kommen werden, so ist erfahrungsgemäss auch Verletzung sehr kleiner Gefässe ausreichend, um recht erheblichen Exophthalmus zu bewirken, wie dies ja bei Schieloperationen beobachtet wird. Eine sichere diagnostische Verwertung des Grades des Exophthalmus in der genannten Richtung ist nicht möglich.

Auch aus der Beteiligung der Muskeln, d. h. aus der Beschränkung der Beweglichkeit des Bulbus infolge Läsion derselben wird es Schwierigkeiten bereiten, auf die Lage des Schusskanals zu schliessen. In der Spitze des Orbitalkegels wird das Projektil wegen der dort auf engen Raum zusammengedrängten gesamten Aussenmuskulatur ausgedehntere Verletzungen zu bewirken im Stande sein, als in den mehr vorne gelegenen Partien. Die Störung der Beweglichkeit kann bedingt sein durch unmittelbare Zerstörung und Zerreissung der Muskeln oder ihrer Nerven oder durch Druck des Blutergusses auf diese Teile. Welchem dieser Momente im speziellen Fall die Beweglichkeitsstörung allein oder vorwiegend zuzuschreiben sei, wird der Entscheidung vergeblich warten und den Vermutungen breiter Spielraum bleiben. Vor allem aber wird der Zustand unmittelbar

nach der Verletzung eine Entscheidung nicht zulassen. Unsere Fälle zeigen grösstenteils Bewegungsbeschränkung, einzelne sehr ausgedehnt, vielfach geht dieselbe aber mit Verschwinden des Exophthalmus und noch lange Zeit darnach zurück und sogar in Fällen völliger Unbeweglichkeit unmittelbar nach der Verletzung kann schliesslich jede Störung in dieser Richtung sich völlig ausgleichen. Gerade dieser Umstand gebietet grosse Vorsicht in der diagnostischen Verwertung dieses Befunds. — Betreffs des Verhaltens der inneren Augenmuskeln liegen die Verhältnisse ebenso.

Die wichtigste und bedeutsamste Folge der in Rede stehenden Art von Verletzungen ist die Sehstörung. Abgesehen von zwei Augen (Fall 5 u. 6) ist unmittelbar nach der Verletzung immer völlige und dauernde Erblindung eingetreten. Das unmittelbare Auftreten nach der Verletzung ist in den entsprechenden Fällen immer ausdrücklich hervorgehoben worden, soweit überhaupt darüber Angaben zu machen waren. Die Quertrennung des Optikus durch direkte Läsion bewirkt eine unmittelbare nach der Verletzung unter heftigen subjektiven Lichterscheinungen auftretende Erblindung. Bestimmte Angaben über solche subjektiven Lichterscheinungen finden sich in keinem Fall, ebenso wenig werden aber auch in den meisten Fällen selbst bei sorgfältigster Aufnahme der Anamnese zuverlässige Angaben über den Zeitpunkt der Erblindung zu erhalten sein.

Bei der durch indirekte Läsion des Optikus bewirkten Erblindung, so z. B. durch die nach einer um den Optikus oder in dessen Scheiden erfolgten Blutung oder Schwellung der Weichteile bedingten Kompression, durch Aufhebung der Blutzufuhr kann eine gewisse, wenn auch nur kurze Zeit nach der Verletzung bis zur Erblindung vorübergehen (vgl. Benson, British med. Journal 1882 II. S. 1085 case V). Während also Quertrennung des Optikus durch direkte Läsion unmittelbaren und dauernden Verlust des Sehvermögens bewirkt und vorübergehende oder dauernde Erhaltung eines Teils desselben ausschliesst, kann bei Quetschung, Zerrung, Kompression, Aufhebung der Blutzufuhr durch indirekte Läsion auch dauernde Erblindung sich einstellen, aber auch von vornherein oder sogar nach vorübergehender Erblindung ein Teil des Sehvermögens auf kurze Zeit oder dauernd erhalten bleiben. Sichere Anhaltspunkte für die Quertrennung durch direkte Läsion überhaupt, und für eine solche an einer bestimmten Stelle des Optikus, also für die Art und

für den Ort der Verletzung werden demnach weder durch die Anamnese, noch durch die Funktionsstörungen gegeben werden.

Ob und in wie weit der ophthalmoskopische Befund differentialdiagnostisch entscheidend zwischen Quertrennung des Optikus durch direkte Läsion und Quetschung oder Kompression an einer bestimmten Stelle und Aufhebung der Blutzufuhr ist, soll zunächst erörtert werden. Da die in Rede stehenden Verletzungen ohne anderweite Komplikationen den Tod nicht herbeiführen, sind anatomische Befunde solcher Fälle, bei welchen genaue Feststellung des Befundes im Leben vorausgegangen war, nicht bekannt. So bedeutsam und wichtig auch die in dieser Richtung angestellten Tierexperimente an Kaninchen, Hunden und Katzen sind, so sehe ich doch von den an diesen Tieren erhaltenen Befunden ab und beschränke mich hier auf die Verwertung des vorliegenden klinischen Materials. Seit Leber diese Verhältnisse eingehender Besprechung unterzogen hat, wird ganz allgemein dem Augenspiegelbefund eine differentialdiagnostische Bedeutung in der Richtung zugemessen, als der bekannte charakteristische Befund im Augengrund, wie er bei Embolie der Centralarterie sich findet, bei der Verletzung des Sehnervenabschnitts, welcher die Centralgefässe einschliesst, vorhanden sein, während bei Verletzung des weiter hinten centralwärts vom Gefässeintritt liegenden Stücks des Optikus anfangs der Sehnerv und die Netzhaut normale Verhältnisse und erst später das Bild der ausgesprochenen Atrophie zeigen soll.

Schon der auch von Leber angeführte und eingehender Erörterung unterzogene Fall Schweigger's, bei welchem Quetschung und Zerstörung des Optikus im Foramen opticum angenommen wird, macht eine Ausnahme von der aufgestellten Regel und zeigt nach Leber, dass die Störung der Netzhautcirkulation auf irgend eine Weise den der Embolie ähnlichen Befund zur Folge hat. Ein auch von mir beobachteter Fall (cf. Werner, Zur Kasuistik des pulsierenden Exophthalmus. Dissert. Tübingen 1898 S. 5 und 6), sowie auch andere Beobachtungen (vgl. hiezu die Mitteilung von Siegrist auf dem diesjährigen Ophthalmologenkongress), in welchen eine Quertrennung des Optikus in dem Abschnitt, welcher die Centralgefässe einschliesst, sicher auszuschliessen war, zeigten den charakteristischen Emboliebefund. „Das ophthalmoskopische Bild der Embolie ist der Ausdruck der Veränderungen, welche eintreten, wenn die Zufuhr arteriellen Bluts zur Netzhaut abgeschnitten ist (Fuchs)." Dieser Effekt ist jedoch keineswegs abhängig von dem Ort der

Unterbrechung der Blutzufuhr. Derselbe kann ausserhalb des Optikus irgendwo in der Centralarterie oder sogar in der Art. ophthalmica selbst liegen, der möglichen Gefässvarietäten nicht zu gedenken. Also nur in dieser Weise ist der Emboliebefund diagnostisch zu verwerten. Sowie zweifellos ist, dass eine im Anschluss an Quertrennung infolge direkter Verletzung des Optikus nach anfänglich normalem Befund sich entwickelnde Atrophie des Optikus sich von einer solchen, bei nicht direkter Verletzung z. B. bei Basisfrakturen häufig entstehenden, nicht wird unterscheiden lassen, so wird auch der Augengrundsbefund, wie er bei Quertrennung des Optikus in dem die Centralgefässe einschliessenden Stück beschrieben wird, von den Veränderungen nichts Abweichendes bieten, welche eintreten, wenn die Zufuhr von arteriellem Blut zur Netzhaut aus irgend einem andern Grund abgeschnitten ist ohne gleichzeitige direkte oder indirekte Verletzung des Optikus. Auch der Befund des linken Auges im Fall 5, bei welchem mit Rücksicht auf die Erhaltung eines wenn auch geringen Restes von Sehvermögen eine Quertrennung des Optikus auszuschliessen ist, bestätigt dies neben andern Beobachtungen (s. o.)

Sehen wir von den Fällen ab, in welchen das verletzende Geschoss beide Orbitae quer durchsetzt hat und an der der Eintrittsstelle entgegengesetzten Schläfe ausgetreten ist, wobei also die Verbindungslinie, wie schon oben bemerkt ist, den Schusskanal bezeichnen und damit auch das Vorhandensein einer an bestimmter Stelle eingetretenen direkten Läsion des Optikus unter besonderen Umständen erschliessen lassen kann, so haben die bisher besprochenen Symptome und Begleitungserscheinungen der Querschüsse der Orbita keine die direkte Läsion des Opticus oder Quertrennung desselben an einer bestimmten Stelle sicher erkennen lassende Anhaltspunkte. Berücksichtigen wir aber weiter die Veränderungen im Augengrund in den Fällen, bei welchen eingehende ophthalmoskopische Befunde bald nach der Verletzung und in späterer Zeit gegeben sind, so finden wir in einer auffallenden Häufigkeit, in mehr als zwei Drittel der in Betracht kommenden Fälle frisch nach der Verletzung massenhafte Blutungen in der Gegend der Papille und des hinteren Pols, dieselbe mehr oder weniger ganz verdeckend, die weit in den Glaskörper hineinragen und nur durch ausgedehnte Gefässzerreissung zu Stande kommen können. Später werden diese Blutungen teils vollständig resorbiert und machen dann den wohlbekannten Veränderungen in der Chorioidea Platz, teils lassen sie

in der Gegend des Optikus ausgedehnte, den bei Retinitis proliferans sich findenden Veränderungen ähnliche weisse Blutgerinnsel und Bindegewebsbildungen zurück und stellen dann einen Befund dar, der nur als Abreissung des Optikus zu deuten ist.

Nehmen wir zur Erklärung des Zustandekommens dieser Befunde, speziell der Chorioidealrupturen keine der erzwungenen künstlichen Theorien zur Hand, wie sie zur Erklärung der Entstehung der Chorioidealruptur nach Einwirkung stumpfer Gewalt auf den Bulbus aufgethan worden sind, sondern unter Zugrundlegung der thatsächlichen bei diesen Schussverletzungen vorkommenden Verhältnisse das Nächstliegende, so kommen wir zu folgendem Resultat: Im Gegensatz zu den direkten Verletzungen des Optikus durch stechende und schneidende Instrumente, die eine scharfe, glatte Wunde und Trennung des Optikus ohne oder mit gleichzeitig anderweiter mechanischer Zerstörung und Zerreissung der in der Orbita liegenden Weichteile bewirken, kann es sich bei den durch die stumpfe Gewalt grösserer oder kleinerer Projektile bewirkten direkten Verletzungen und Quertrennungen des Optikus, wie sie bei Querschüssen der Orbita und bei andern Schussverletzungen vorkommen können, nur um ein Durch- oder Abreissen nach starker vorausgegangener Zerrung und Dehnung des Optikus handeln, insbesondere muss dieser Vorgang dann stattfinden, wenn, wie in den mehr nach vorne gelegenen Abschnitten der Orbita eine solche Zerrung und Dehnung eher und leichter stattfinden kann, als in den an der Spitze des Orbitalkegels gelegenen Partieen, wo der Sehnerv auf der nahen knöchernen Unterlage der Orbitalwand ohne grössere vorausgegangene Zerrung des Opticus am Bulbus durchgeschlagen werden kann.

Die Befunde ausgedehnter Blutungen im Augengrund bei Querschüssen der Orbita mit nachträglich sichtbaren Veränderungen der Choroidealruptur oder Bindegewebsbildungen an Stelle des Optikus sind nach dem Dargelegten keineswegs als die Folge etwaiger Einwirkung der stumpfen Gewalt der Geschosse auf den Bulbus, sondern als das nicht in Zweifel zu ziehende Resultat einer durch das Projektil unter starker Zerrung des Optikus am Bulbus bewirkten Quertrennung oder Abreissung desselben zu erklären.

In dieser Weise werden also künftig diese Befunde zu deuten sein.

Unter Würdigung dieser Darlegung wird auch einer ungezwungenen, das Thatsächliche treffenden Erklärung der bei direkter Einwirkung stumpfer Gewalten auf den Bulbus entstehenden Cho-

rioidealrupturen durch starke Zerrung des Optikus am Bulbus bei vorübergehender Dislokation desselben (vgl. die oben citierten Fälle von His und Pagenstecher) am nächsten gekommen sein. — Auf Grund unserer Darlegungen kommen wir also betreffs der Diagnose der direkten Verletzung, der Quertrennung, Zerreissung oder Abreissung des Optikus durch die stumpfe Gewalt der Projektile bei Schussverletzungen und speziell Querschüssen der Orbita ohne anderweitige ausgedehnte Zerstörungen insbesondere auch ohne Läsion des Bulbus selbst zu folgenden Ergebnissen:

Die unmittelbar solchen Verletzungen folgenden Symptome, der Exopthalmus, die Beweglichkeitsbeschränkung des Bulbus, sowie auch die Lage einer Einschussöffnung in der Schläfe geben keine sicheren Anhaltspunkte für die Diagnose direkter Läsion und Quertrennung des Optikus. Sowohl die dem anfänglich normalen Augengrundsbefund nachfolgende Sehnervenatrophie, als auch der Embolie-befund bei Querschüssen der Orbita und überhaupt Schussverletzungen sind keine sicheren Kennzeichen für direkte Läsion des Optikus oder Quertrennung, insbesondere auch nicht differentialdiagnostisch verwertbar für Verletzungen vor oder hinter dem Eintritt der Centralgefässe, sie schliessen sogar eine solche in den vorderen Partien der Orbita aus, nicht aber in den hinteren der Spitze des Orbitalkegels nahegelegenen.

Diagnostisch für direkte Läsion des Optikus, Zerrung und Quertrennung desselben in dem dem Bulbus nahe- oder anliegenden Abschnitt bei Schussverletzungen sicher verwertbare Befunde sind nur die neben der Sehnervenatrophie als charakteristisch für Ruptur der Chorioidea und für Abreissung des Optikus geschilderten und bekannten Veränderungen im Augengrunde.

Zum Schlusse erfülle ich die angenehme Pflicht, meinem verehrten Lehrer Herrn Professor Dr. Schleich für Ueberlassung des Materials und Unterstützung bei der Arbeit an dieser Stelle nochmals meinen wärmsten Dank auszusprechen.